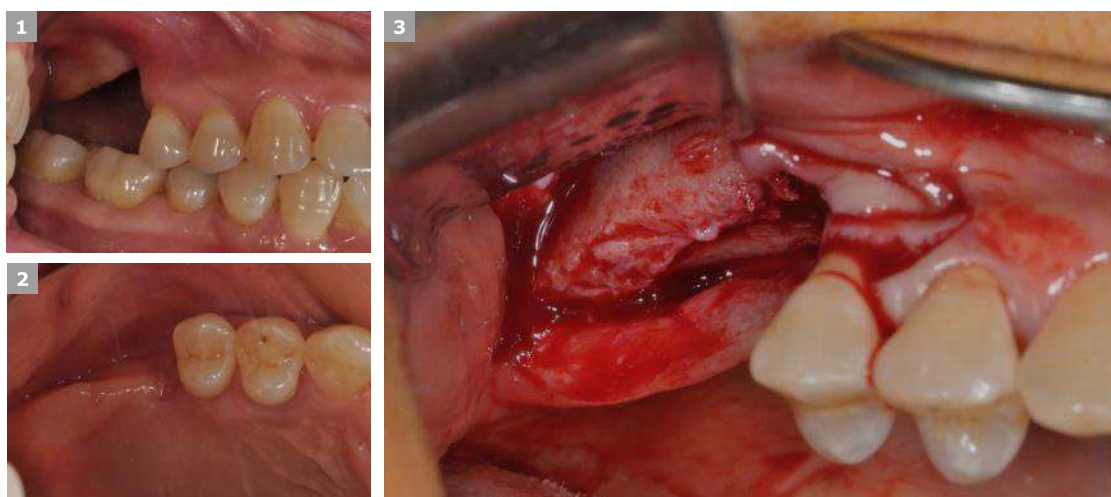




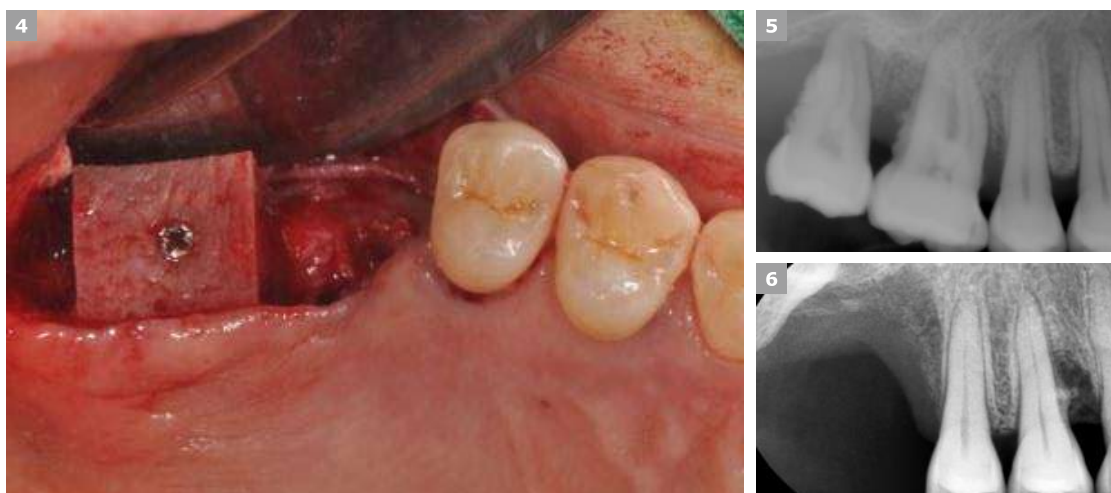
# ВЕРТИКАЛЬНОЕ ПОВРЕЖДЕНИЕ

# 01 Вертикальный дефект

Др. К.М. Мин (клиника Seoul Mai Dental Clinic)



Пол	Возраст	Тип дефекта	Материал (костный/мембрана)	Анамнез
Ж	59	Вертикальный	Блок ICB +The Graft / титановая сетка + резорбируемая мембрана	нет
<i>Описание</i>	Костный материал в виде блока использовался для увеличения количества костных стенок, закрепленных винтами, а остальное пространство заполнялось THE Graft с последующим размещением титановой сетки для механической поддержки. Резорбируемая мембрана помещена поверх титановой сетки для предотвращения прорезывания сетки в слизистую.			



Natural Bone Substitute  
 Cancellous Granules

- 1. Снимок до операции
- 3. Отслаивание лоскута
- 4. Фиксация костного блока ICB
- 7. Повторная операция через 7 мес., имплантация
- 12. Направленная костная регенерация с применением THE Graft, титановой сетки и коллагеновой мембраны
- 14. Шовный материал ПТФЭ, Biotex

